

# Poextrakční zánět zubního lůžka a délka hojení závislá na druhu léčby Část druhá: Léčba za pomoci ozónované vody

*(Původní práce – klinická studie)*

Dry Socket and the Length of Healing Depending on the Type  
of the Treatment

Part two:

Treatment with Ozonated Water

*(Original Article – Clinical Study)*

**Věnováno prof. MUDr. Tiboru Némethovi, DrSc., k životnímu jubileu**

Mazánek J.<sup>1</sup>, Hubálková H.<sup>1</sup>, Staňková H.<sup>1</sup>, Šmucler R.<sup>1</sup>, Linetskiy I.<sup>1</sup>, Seidler V.<sup>1</sup>, Jedličková A.<sup>2</sup>

<sup>1</sup> Stomatologická klinika 1. LF UK a VFN, Praha

<sup>2</sup> Ústav lékařské biochemie a laboratorní diagnostiky 1. LF UK a VFN, Praha

## SOUHRN

**Úvod a cíl práce:** Ozón se vyznačuje antimikrobiálními vlastnostmi a také širokým spektrem účinků na organismus člověka. Jeho použití ve stomatologii, např. při léčbě poextrakčních zánětů zubního lůžka, může mít značný význam. Cílem této studie bylo porovnání účinků standardní metody léčby poextrakčního zánětu zubního lůžka a léčebných metod s použitím ozónované vody a ověření předpokladu, že terapie alveolity po extrakci zubu za použití ozónované vody by mohla vést ke zkrácení doby léčby o dva až tři dny.

**Metodika:** Navrhovaný léčebný postup vycházel z analogie ke standardní léčbě alveolity. Studie se uskutečnila v chirurgické ambulanci Stomatologické kliniky 1. LF UK a VFN v Praze. Soubor 100 pacientů byl náhodně rozdělen na dvě podskupiny po 50 subjektech s aplikací ozónované vody o koncentraci ozónu 6 a 10 mg/l. Lokální působení ozónované vody na extrakční ránu pacienta se suchým lůžkem trvalo jednu minutu při každodenní návštěvě. Tento postup se opakoval do odeznění subjektivních obtíží a objektivních příznaků nemoci.

**Výsledky:** Léčba alveolity ozónovanou vodou trvala tři až čtyři dny u 98 % pacientů. Po první aplikaci došlo ke zmírnění obtíží. Podání antibiotik a analgetik během léčby nebylo třeba. Všichni pacienti byli práce schopni. Výsledky klinického hodnocení průběhu léčby byly sumarizovány a statisticky zpracovány.

**Závěry:** Léčba poextrakčního zánětu zubního lůžka ozónovanou vodou ve srovnání se standardní metodou terapie se projevila zkrácením doby léčby o šest dní (z průměrných 9,39 dne na 3,37 dne), dále snížením počtu ordinačních návštěv (ze 4,27 na 3,37 návštěv). Zátěž organismu antibiotiky a analgetiky byla nulová. Pracovní neschopnost nebyla vystavena ani v jednom případě, všichni byli práce schopni.

**Klíčová slova:** zubní lůžko – alveolitis – ozónoterapie

**SUMMARY**

**Introduction, aim:** Ozone has antimicrobial properties and wide range of effects on human body. That is why its usage in dentistry, e.g. in treatment of dry socket may be of great value. The aim of this study was to compare the effects of standard treatment method of alveolar osteitis and therapeutic modality using ozonated water. In addition the hypothesis that ozonated water in the dry socket therapy may alleviate subjective complaints and reduce treatment time by two or three days was tested.

**Methods:** Suggested therapeutic method originated from standard procedure for alveolar osteitis treatment. The study was conducted at Oral Surgery Unit, Department of Dentistry, General University Hospital and 1st Faculty of Medicine, Charles University in Prague. 100 patients with dry socket were randomly divided in two groups of 50 patients. Ozonated water with two ozone concentrations (6 and 10 mg/l) was applied. Its local action on patient's wound lasted for one minute daily. This procedure was repeated daily until subsidence of subjective complaints and objective signs of the disorder.

**Results:** Alveolar osteitis treatment with ozonated water lasted for three to fourth days in 98 % of patients. Symptoms alleviation arouse after its first application. Antibiotics and painkillers were not required. All patients were available to do their jobs. Clinical findings in the course of the therapy were summarized and statistically assessed.

**Conclusions:** Dry socket therapy with ozonated water showed reduction of treatment time by six days comparing with standard method (from average 9.39 to 3.37 days). The amount of patient visits also decreased (from 4.27 to 3.37 visits). Neither antibiotics nor painkillers were administered. Sickness leave did not need to be issued; all patients were fit for work.

**Keywords:** *dental socket – alveolar osteitis – ozone therapy*

Čes. Stomat., roč. 116, 2016, č. 4, s. 96-101

**ÚVOD**

Ozón se vyznačuje širokým spektrem antimikrobiálních účinků [9, 13, 17, 21-23], které spočívají v destrukci bílkovin a lipidů v povrchových buněčných strukturách, narušení intracelulárních metabolických procesů a konečně i genomu mikroorganismů. Jeho působení je selektivní pro mikroby a v podmínkách in vivo v baktericidních koncentracích buňky lidského organismu nepoškozuje [14, 15]. Ozón je zvláště účinný na anaerobní mikroorganismy a kmeny, které jsou rezistentní vůči antibiotikům [14].

Komplexní mechanismus účinku ozónu [5, 12, 12, 21, 24, 25] aplikovaného v lokálních zánětlivých ložiscích zahrnuje:

1. antibakteriální účinek – lokální poškození plazmatické membrány mikroorganismů v důsledku poškození dvojných vazeb, oxidace bílkovin, poruchy funkce buněčných organel v bakteriích;
2. antivirový účinek – znemožnění vazby viru na buňku, narušení virové kapsidy a genomu;
3. antihypoxický účinek – zlepšení transportu kyslíku do tkání, zvýšení utilizace kyslíku ve tkáňních aktivacích glykolýzy a Krebsova cyklu;
4. imunostimulační účinek a podporu hojení ran – pozitivní vliv na cytokiny a lymfokiny, na aktivitu fagocytů a produkci protilátek.

Koncept využití ozónu ve stomatologii vychází z jeho antimikrobiálních účinků prokazaných in vitro, in situ a z klinických studií a zahrnuje mož-

nosti jeho využití v endodoncii [16], parodontologii [2, 20], v dentoalveolární chirurgii [3, 4], v dezinfekci infikovaného dentinu nebo arestování krčkového kazu [6, 7].

Ozón je silný antioxidant a ve velkých dávkách může toxicky působit na organismus člověka. Proto je nezbytné definovat optimální dávku O<sub>3</sub> u rozdílných patologických stavů a při aplikacích dodržovat jeho bezpečnou koncentraci [1]. Ve stomatologických indikacích se zvažuje lokální aplikace ozónu v plynné formě, ve vodném roztoku nebo v ozónovaném oleji. Plynný ozón našel uplatnění v dezinfekci iniciálních kazivých lézí před pečetěním nebo zhotovením výplní [6, 27].

Aplikace ozónu v klinickém managementu akutních a subakutních stavů v dentoalveolární chirurgii může navíc přinést: snížení spotřeby antibiotik a analgetik, případné vynechání medikace těchto preparátů, omezení rizika vzniku rezistence na indikovaná antibiotika, zmírnění subjektivních a objektivních příznaků onemocnění, zkrácení celkové doby léčby, snížení počtu ordinačních návštěv a omezení délky eventuální pracovní neschopnosti [26].

Na základě literárních údajů uvedených v první části sdělení [18] a výsledků experimentální části projektu byl sestaven návrh léčebného postupu pro pacienty s diagnózou alveolitidy s aplikací ozónované vody. Navrhovaný léčebný postup vycházel z analogie ke standardnímu léčebnému postupu při poextrakč-

ním zánětu zubního lůžka, tj. z eliminace nežádoucích mikroorganismů. V experimentální části grantového projektu byla potvrzena účinnost ozónované vody o koncentraci ozónu 6 mg/l až 10 mg/l při eliminaci těchto mikroorganismů [19]. Státní ústav pro kontrolu léčiv povolil časově omezené použití ozónované vody jako léčivého přípravku v uvedených indikacích a koncentracích ozónu v rámci klinického hodnocení. Navrhovaná klinická studie měla ověřit předpoklad, že terapie zánětu zubního lůžka po extrakci zubu za použití ozónované vody by mohla vést ke zkrácení doby léčby o dva až tři dny. Ozónoterapie vycházela z protokolu, který respektoval doporučení SÚKL a Etické komise VFN v Praze.

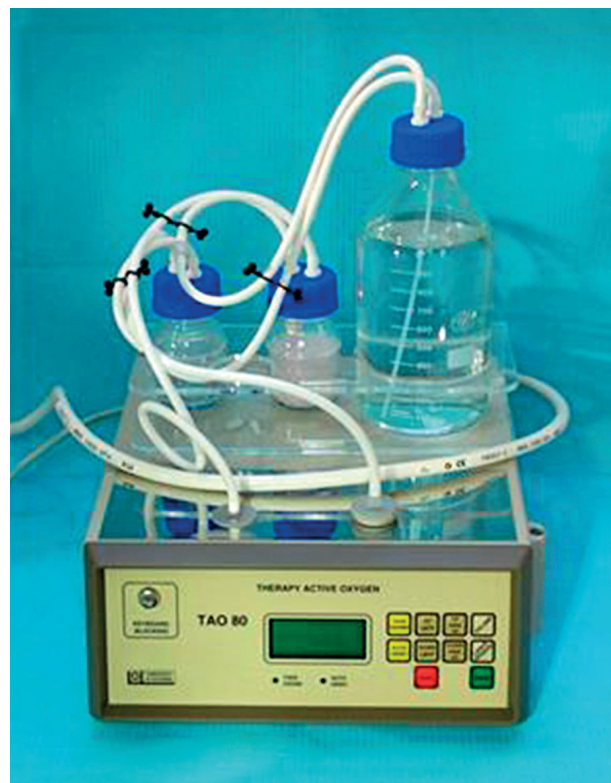Cílem projektu tak bylo porovnání účinků standardních metod léčby poextrakčních zánětů zubního lůžka a léčebných metod s použitím ozónované vody zhodnocením:

- celkové doby hojení alveolity,
- ústupu subjektivních obtíží pacientů s diagnózou alveolity a
- ekonomických nákladů léčby alveolity:
  - snížením spotřeby antibiotik a analgetik,
  - zkrácením doby pracovní neschopnosti.

#### SOUBOR PACIENTŮ A METODIKA

Do klinického souboru bylo zařazeno 100 vyhodnotitelných pacientů s diagnózou alveolitis post extractionem. Soubor byl náhodně rozdělen na dvě podskupiny po 50 subjektech s aplikací rozdílné koncentrace účinné látky ozónu v ozónované vodě (6 mg/l a 10 mg/l). Do souboru byli zařazeni náhodně přicházející pacienti na chirurgickou ambulanci Stomatologické kliniky 1. LF UK a VFN s diagnózou zánětu zubního lůžka po extrakci dolního moláru. Jednalo se o právně způsobilé muže a ženy ve věku 18–65 let, kteří po kvalifikovaném poučení podepsali informovaný souhlas. Ženy ve fertilním věku musely doložit používání účinné antikoncepce – zde bylo respektováno doporučení etické komise a SÚKL. Dále nebyli do klinického hodnocení zařazováni pacienti užívající antibiotika, antiflogistika z důvodu jiných onemocnění, dále pacienti s diagnózou hypertyreóza, diabetes mellitus a hemoragická diatéza, pacienti s antiagregační, antikoagulační, imunosupresivní léčbou a rovněž těhotné a kojící ženy.

Po vstupním vyšetření a stanovení diagnózy ošetřující lékař vyplnil formulář „Záznam vyšetření a ošetření“. Při diagnóze alveolitis sicca byla extrakční rána pomocí stříkačky naplněna ozónovanou vodou v množství, které vyplnilo zubní lůžko, nechala se působit jednu minutu a poté se odsála sterilním tamponem. Následně byl do extrakční



Obr. 1 Ozonizátor TAO 80 pro přípravu ozónované vody

rány vložen sterilní bavlněný tampon s vazelínou. Pacient byl pozván následující den na kontrolu. Při této návštěvě byla provedena další aplikace ozónované vody a ochrana extrakční rány pomocí sterilního tamponu s vazelínou. Pacient byl opakovaně poučen o správném léčebném režimu a pozván následující den na kontrolu. Tento postup vyšetření a ošetření se opakoval do odeznění subjektivních obtíží pacienta (bolest, zápach z úst) a objektivních příznaků zjištěných lékařem (projevy lokálního zánětu – otok, zarudnutí, zápach z úst).

Při diagnóze alveolitis purulenta byla pacientovi extrakční rána ošetřena v lokální anestezii (bez vazokonstrikčních přísad). Exkochleální lžičkou byly odstraněny nekrotické hmoty z lůžka a rána byla vypláchnuta sterilním fyziologickým roztokem v množství 5 ml. Další postup byl shodný jako u diagnózy alveolitis sicca. Léčba poextrakčního zánětu zubního lůžka s aplikací ozónované vody byla považována za ukončenou při vymizení subjektivních obtíží pacienta a celkových a lokálních známek onemocnění (otok, zarudnutí, zápach z úst, dále reaktivní zánět uzlin, celkový zdravotní stav) zjištěných objektivním nálezem ošetřujícího lékaře.

Použitý léčivý přípravek – ozónovaná voda o koncentraci ozónu ve vodě 6 mg/l a 10 mg/l připravoval

lékař přímo v ordinaci v ozónovém terapeutickém přístroji TAO 80 (Therapy Systems, Brno) podle pokynů výrobce (obr. 1). Vzhledem ke krátkému poločasu rozpadu byla ozónovaná voda pro každého pacienta vždy znovu připravována (ad hoc). Získaná ozónovaná voda byla aplikována bezprostředně.

Výsledky klinického vyšetření v průběhu léčby a subjektivního hodnocení pacienty byly sumarizovány a statisticky zpracovány.

## VÝSLEDKY

Léčba alveolitisidy ozónovanou vodou při použití obou koncentrací, tj. 6 mg/l O<sub>3</sub> a 10 mg/l O<sub>3</sub> ve vodě (graf 1) trvala v 98 % tři až čtyři dny, pouze ve dvou procentech trvala pět dní. Již po první aplikaci ozónované vody (graf 2, tab. 1) došlo k výraznému zmírnění subjektivních obtíží. Během terapie nebylo nutné podání antibiotik a analgetik.

Při terapii alveolitisidy ozónovanou vodou byla ze souboru 100 osob vyřazena jedna pacientka s alveolitis sicca, u které byla ukončena terapie čtvrtý den. Pro nově vzniklou bolest v pátém dnu byla pacientka přerazena na standardní terapii a ve sledovaném souboru byla nahrazena novým nemocným.

Délka léčby alveolitisidy ozónovanou vodou u 100 pacientů ukázala, že u 65 % pacientů dochází k vymizení klinických příznaků onemocnění (bolest, foetor ex ore, lokální známky zánětu) již třetí den od stanovení diagnózy alveolitis bez rozdílu v použité koncentraci ozónu ve vodě. U 33 % pacientů čtvrtý den dochází k vymizení obtíží. Porovnání ozónované vody o koncentraci 6 mg/l O<sub>3</sub> a 10 mg/l O<sub>3</sub> v jejích klinických účincích ukazuje malý rozdíl u léčby trvající tři nebo čtyři dny. Převaha ukončení terapie u obou koncentrací ozónu vzhledem k oběma diagnózám je třetí den (graf 1). U alveolitis sicca délka léčby trvala v průměru 3,38 dne, u alveolitis purulenta 3,35 dne. Průměrná doba léčby u souboru 100 pacientů s diagnózou alveolitis činila 3,37 dne.

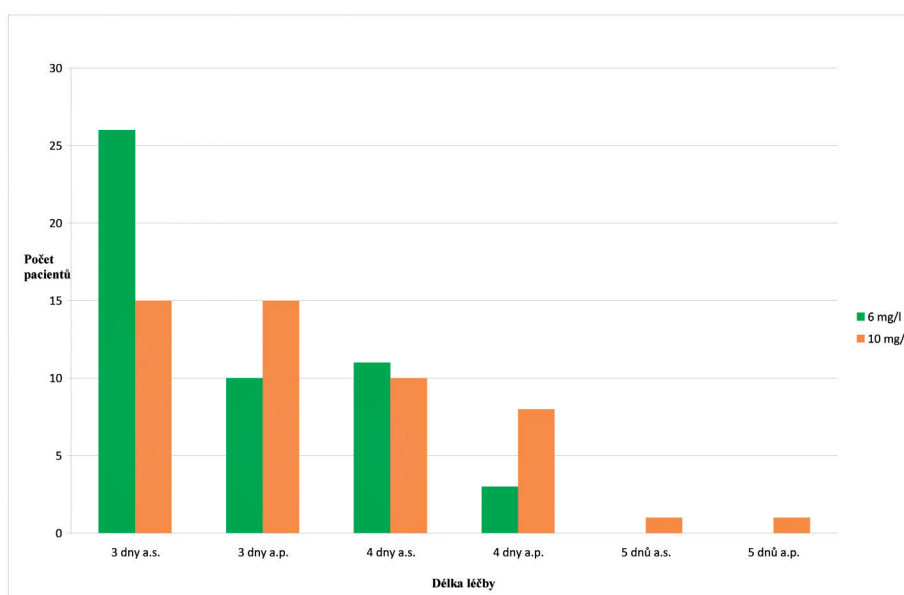
Celkový počet návštěv pacientů ve stomatologické ordinaci činil tři až pět návštěv, v průměru 3,37 návštěv. U 98 % případů byly třeba tři až čtyři návštěvy v ordinaci lékaře.

Při terapii ozónovanou vodou se v souboru 100 pacientů nevyskytla přecitlivělost, toxická reakce, u žádného z nemocných nedošlo ke zhoršení zdravotního stavu ani ke vzniku jiných zdravotních komplikací. Všichni pacienti ze sledovaného souboru byli práce schopni, ani si nemuseli pro nepříznivý zdravotní stav vybírat dovolenou.

## DISKUSE

V odborné literatuře jsme se dosud nesetkali s informacemi, které by popisovaly terapii alveolitis za pomoci ozónované vody včetně uvedení účinné koncentrace ozónu ve vodě, metodiky léčby i výsledků, nicméně literární přehledy o možnostech ozónoterapie ve stomatologii tyto indikace zmiňují [10, 23, 24, 26].

V oblasti orální a maxilofaciální chirurgie byly popsány pozitivní výsledky adjuvantní ozónoterapie při léčbě osteonekrózy v sérii případových sdělení. Brozowski a kol. [8] zaznamenali zlepšení hojení bisfosfonátové osteonekrózy po doplnění chirurgické a antibiotické intervence každodenními výplachy ozónovanou vodou se 4 mg/l ozónu. Pozitivní účinek adjuvantní ozónoterapie po sekvestrektomii při osteonekróze popsali u 131 případů Agrillo a kol. [4] s rychlejším ústupem pooperační bolesti. Histomorfologické hodnocení hojení experimentálních kostních defektů u potkana ukázalo po čtyřech a osmi týdnech statisticky významně urychlené hojení po aplikaci ozónu ve srovnání s ozáření mříčkovým laserem nebo kontrolou bez intervence [1].



Graf 1 Délka léčby alveolitis sicca a purulenta vs. koncentrace ozónu ve vodě

Hojení experimentálních ran na patrové sliznici u dobrovolníků [11] stejně jako hojení obnažené kosti na patře při použití patrového laloku pro gingivoplastiku bylo urychleno každodenní aplikací ozónované vody nebo ozónovaného parafinového oleje oproti kontrolní skupině [20].

Léčba poexktrakčního zánětu zubního lůžka v referenčním souboru 49 pacientů [18] léčených standardní metodou s aplikací 3% H<sub>2</sub>O<sub>2</sub> a tampónádou s Framykoinem (antibiotika neomycin a bacitracin) s lokálním anestetikem Benzokainem probíhala v rozmezí pěti až 26 dní, tj. v průměru 9,39 dne. Počet ordinačních návštěv se pohyboval od dvou do patnácti, v průměru 4,27 návštěv. Po celou dobu léčby standardní metodou pacienti trpěli výraznými bolestmi, takže museli užívat analgetika. Antibiotika byla celkově podávána především u pacientů s alveolitis purulenta na základě klinického nálezu a byla nasazena až po konzultaci s ATB centrem VFN. Po celou dobu standardní léčby byli pacienti zdravotně alterováni tak, že nebyli práce schopni. V 53 % byla vystavena pracovní neschopenka, ve zbývajících 47 % někteří pacienti neschopenku nepotřebovali (studenti, ženy v domácnosti) nebo vzniklou situaci řešili dovolenou.

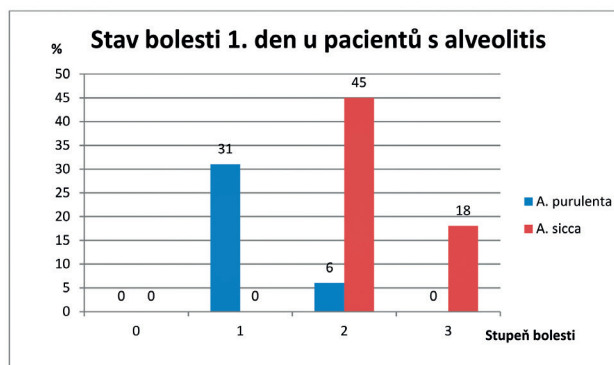
Soubor pacientů s diagnózou alveolitis léčených ozónovanou vodou vykazoval značně odlišné výsledky ve všech sledovaných parametrech. Délka léčby trvala v průměru 3,37 dne, tj. o šest dní méně ve srovnání s 9,39 dny u standardní léčby. Počet ordinačních návštěv byl přibližně o jednu menší – 3,37 návštěv u terapie ozónovanou vodou oproti 4,27 návštěvám při standardní terapii. Dost odlišný byl rozptyl počtu návštěv: tři až pět vs. dvě až 15 návštěv v ordinaci lékaře.

Již při první návštěvě, kdy byla stanovena diagnóza alveolitis a zubní lůžko bylo lokálně ošetřeno ozónovanou vodou, udávali pacienti výrazné zmírnění bolesti a nadále další analgetika k tlumení bolesti nepotřebovali (popírali jejich užívání). Antibiotika podávána nebyla. Bolest, foetor ex ore, lokální známky zánětu a případně alterace celkového zdravotního stavu u souboru pacientů léčených ozónovanou vodou od druhého dne po stanovení diagnózy a zahájení léčení ustoupily natolik, že pacienti neměli výrazné obtíže. Ve srovnání s referenčním souborem ani v jednom případě nebyla vystavena pracovní neschopnost – všichni byli práce schopni.

## SOUHRN NAŠICH POZNATKŮ A ZÁVĚR

Je možné konstatovat, že při léčbě alveolitis ozónovanou vodou:

- došlo k výraznému zkrácení doby léčby,



Graf 2 Bolest vs. alveolitis 1. den

- došlo k výraznému zmírnění subjektivních příznaků již po prvním ošetření (bolest, foetor ex ore,
- snížil se počet ordinačních návštěv (známek zánětu),
- antibiotika nebyla podávána lokálně ani celkově,
- analgetik nebylo třeba, pacienti jejich užití popírali,
- pracovní neschopnost nebyla vystavena ani v jednom případě.

Zásadním požadavkem je však dodržování klinického protokolu léčby, včetně respektování doporučené koncentrace ozónu ve vodě 10 mg/l.

Léčba alveolitidy ozónovanou vodou se projevila výrazným zkrácením doby léčby. Při terapii ozónovanou vodou současně došlo ke snížení zátěže organismu antibiotiky a analgetiky.

Naše výsledky a zprávy z podobných studií v zahraniční odborné literatuře ukázaly příznivý účinek ozonoterapie v podobě lokální aplikace ozónované vody nebo jiných ozónovaných médií v léčbě zánětlivých stavů, u kterých potlačení bakteriální noxy a oxygenace tkání hrají významnou roli v procesu hojení. Další klinické studie však budou potřeba k ověření její účinnosti a bezpečnosti v definovaných indikacích, včetně indikací stomatologických před jejím zavedením do běžné klinické praxe.

## LITERATURA

1. Alan, H., Vardi, N., Özgür, C., et al.: Comparison of the effects of low-level laser therapy and ozone therapy on bone healing. *J. Craniofac. Surg.*, roč. 26, 2015, č. 5, s. e396-400.
2. Al Habashneh, R., Alsalman, W., Khader, Y.: Ozone as an adjunct to conventional nonsurgical therapy in chronic periodontitis: a randomized controlled clinical trial. *J. Periodont. Res.*, roč. 50, 2015, č. 1, s. 37-43.
3. Agrillo, A., Sassano, P., Rinna, C., Priore, P., Iannetti, G.: Ozone therapy in extractive surgery on patients treated with bisphosphonates. *J. Craniofac. Surg.*, roč. 18, 2007, č. 5, s. 1068-1070.

4. **Agrillo, A., Filiaci, F., Ramieri, V., et al.:** Bisphosphonate-related osteonecrosis of the jaw (BRONJ): 5 year experience in the treatment of 131 cases with ozone therapy. *Eur. Rev. Med. Pharmacol. Sci.*, roč. 16, 2012, č. 12, s. 1741–1747.
5. **Bocci, V., Zanardi, I., Travagli, V.:** Has oxygen-ozonotherapy a future in medicine? *J. Exp. Integr. Med.*, roč. 1, 2011, č. 1, s. 5–11.
6. **Brazzelli, M., McKenzie, L., Fielding, S., et al.:** Systematic review of the effectiveness and cost-effectiveness of HealOzone for the treatment of occlusal pit/fissure caries and root caries. *Health Technol. Assess.*, roč. 10, 2006, č. 16, s. iii-iv, ix-80, dostupné na [http://www.journalslibrary.nihr.ac.uk/\\_data/assets/pdf\\_file/0006/65157/FullReport-hta10160.pdf](http://www.journalslibrary.nihr.ac.uk/_data/assets/pdf_file/0006/65157/FullReport-hta10160.pdf)
7. **Burke, F. J.:** Ozone and caries: a review of the literature. *Dent. Update*, roč. 39, 2012, č. 4, s. 271–272, 275–278.
8. **Brozowski, M. A., Lemos, C. A., Da Graça Naclério-Homem, M., Deboni, M. C.:** Adjuvant aqueous ozone in the treatment of bisphosphonate induced necrosis of the jaws: report of two cases and long-term follow-up. *Minerva Stomatol.*, roč. 63, 2014, č. 1-2, s. 35–41.
9. **Dhingra, K., Vandana, K. L.:** Management of gingival inflammation in orthodontic patients with ozonated water irrigation – a pilot study. *Int. J. Dent. Hyg.*, 2011, č. 9, s. 296 – 302.
10. **Elvis, A. M., Ekta, J. S.:** Ozone therapy: A clinical review. *J. Nat. Sci. Biol. Med.*, roč. 2, 2011, č. 1, s. 66–70.
11. **Filippi, A.:** The influence of ozonised water on the epithelial wound healing process in the oral cavity. *Proceedings of the 15th Ozone World Congress, London, UK, 2001, Medical therapy conference (IOA 2001)*, Speedprint MacMedia Ltd. Ealing, London, UK, s. 109–116.
12. **Guinesi, A. S., Andolfatto, C., Bonetti Filho, I., Cardoso, A. A., Passaretti Filho, J., Farac, R. V.:** Ozonized oils: A qualitative and quantitative analysis. *Braz. Dent. J.*, 2011, č. 1, s. 37–40.
13. **Gupta, G., Mansi, B.:** Ozone therapy in periodontics. *J. Med. Life*, 2012, č. 1, s. 59–67.
14. **Hauser-Gerspach, I., Vadaszan, J., Deronjic, I., et al.:** Influence of gaseous ozone in peri-implantitis: bactericidal efficacy and cellular response. An in vitro study using titanium and zirkonia. *Clin. Oral. Invest.*, roč. 16, 2012, č. 4, s. 1049–1059.
15. **Huth, K. C., Quirling, M., Lenzke, S., Paschos, E., Kamereck, K., Brand, K., Hickel, R., Ilie, N.:** Effectiveness of ozone against periodontal pathogenic microorganisms. *Eur. J. Oral. Sci.*, roč. 119, 2011, č. 3, s. 204–210.
16. **Jaju, S., Jaju, P. P.:** Newer root canal irrigants in horizon: A review. *Int. J. Dent.*, 2011, 2011: 851359. doi: 10.1155/2011/851359
17. **Kshitish, D., Laxman, V. K.:** The use of ozonated water and 0.2 % chlorhexidine in the treatment of periodontitis patients: A clinical and microbiologic study. *Indian J. Dent. Res.*, roč. 21, 2010, č. 3, s. 341–348.
18. **Mazánek, J., Hubálková, H., Staňková, H., Šmucler, R., Linetskiy, I., Seidler, V.:** Poextrakční zánět zubního lůžka a délka hojení závislá na druhu léčby. První část: klasická léčba. *Čes. Stomat.*, roč. 111, 2011, č. 3, s. 55–60.
19. **Mazánek, J., Jedličková, A., Hubálková, H.:** Léčba poextrakčních zánětů zubního lůžka za pomoci ozonizátoru. Závěrečná zpráva projektu IGA MZ ČR, NR 9377-4. 1. LF UK, Praha, 2011.
20. **Patel, P. V., Kumar, V., Kumar, S., Gd, V., Patel, A.:** Therapeutic effect of topical ozonated oil on the epithelial healing of palatal wound sites: a planimetric and cytological study. *J. Investig. Clin. Dent.*, roč. 2, 2011, č. 4, s. 248–258.
21. **Polydorou, O., Halili, A., Wittmer, A., Pelz, K., Hahn, P.:** The antibacterial effect of gas ozone after 2 months of in vitro evaluation. *Clin. Oral Invest.*, roč. 16, 2012, č. 2, s. 545–550.
22. **Sadatullah, S., Mohamed, N. H., Razak, F. A.:** The antimicrobial effect of 0.1 ppm ozonated water on 24-hour plaque microorganisms in situ. *Braz. Oral. Res.*, roč. 26, 2012, č. 2, s. 126–131.
23. **Saini, R.:** Ozone therapy in dentistry: A strategic review. *J. Nat. Sci. Biol. Med.*, roč. 2, 2011, č. 2, s. 151–153.
24. **Seidler, V., Linetskiy, I., Hubálková, H., Staňková, H., Šmucler, R., Mazánek, J.:** Ozone and its usage in general medicine and dentistry. A review article. *Prague Med. Rep.*, roč. 109, 2008, č. 1, s. 5–13.
25. **Skurska, A., Pietruska, M. D., Paniczko-Drezek, A., et al.:** Evaluation of the influence of ozonotherapy on the clinical parameters and MMP levels in patients with chronic and aggressive periodontitis. *Adv. Med. Sci.*, roč. 55, 2010, č. 2, s. 297–307.
26. **Stübinger, S., Sader, R., Filippi, A.:** The use of ozone in dentistry and maxillofacial surgery: a review. *Quintessence Int.*, roč. 37, 2006, č. 5, s. 353–359.
27. **Wierichs, R. J., Meyer-Lueckel, H.:** Systematic review on non-invasive treatment of root caries lesions. *J. Dent. Res.*, roč. 94, 2015, č. 2, s. 261–271.

Tento projekt byl podpořen projektem PRVOUK P-28/LF1/6.

**Doc. MUDr. Hana Hubálková, Ph.D.**  
 Stomatologická klinika 1. LF UK a VFN  
 Karlovo nám. 32  
 121 11 Praha 2  
 e-mail: hana.hubalkova@lf1.cuni.cz

ČESKÁ  
 STOMATOLOGIE  
 ročník 116,  
 2016, 4,  
 s. 96–101